

Rannsókn á beinum frá Stóra-Sandfelli í Skriðdal

Hildur Gestsdóttir

Fornleifastofnun Íslands

FS048-98031

Reykjavík 1998

Efnisyfirlit

INNGANGUR.....	2
BEINASKRÁ	2
<i>Varðveisla</i>	2
<i>Liðtenging eða samstæða beina</i>	2
MNI	3
KYN	4
<i>Aðferðafræði</i>	4
<i>Niðurstöður og umræður</i>	4
ALDUR.....	4
<i>Aðferðafræði</i>	4
<i>Niðurstöður og umræður</i>	5
LÍKAMSHÆÐ	6
<i>Aðferðafræði</i>	6
<i>Niðurstöður og umræður</i>	6
MEÐFÆDD BEINAEINKENNI (NON-METRIC TRAITS)	6
MEINAFRÆÐI	7
NIÐURSTÖÐUR.....	8
SUMMARY IN ENGLISH	9
HEIMILDIR	10
VIÐAUKI I: INVENTORY FOR COMMINGLED BONES	12
VIÐAUKI II: VISUAL INVENTORY	13
VIÐAUKI III: NON-METRIC TRAITS.....	15
<i>Adult skeleton</i>	15
<i>Juvenile skeleton</i>	17
VIÐAUKI IV: PATHOLOGY	19
<i>Adult skeleton</i>	19
<i>Juvenile skeleton</i>	20

Inngangur

Hinn fyrsta nóvember 1997 fundust við skurðgröfuvinnu bein á móti gamla bæjarstæðinu við Stóra-Sandfell í Skriðdal. Talið var að þessi bein væru úr mönnum. Guðrún Kristinsdóttir minjavörður fór á staðinn, en þá var búið að fylla aftur í skurðinn og því ekki hægt að kanna aðstöður frekar. Guðrún sendi Þjóðminjasafni Íslands þau bein sem safnað hafði verið saman (Guðrún Kristinsdóttir, 1998). Þar sem að beinunum hafði öllum verið raskað fengust engar upplýsingar um upphaflega legu (*in situ*) þeirra og varð því að rannsaka þau sem blandaðan (commingled) hóp.

Meginniðurstöður rannsóknarinnar, sem birtar eru í Viðaukum I-IV eru skráðar á ensku, til þess að upplýsingar úr þessari rannsókn verði aðgengilegar sem flestum.

Beinaskrá

Beinin frá Stóra-Sandfelli eru alls 29 talsins, og er hægt að greina þau öll örugglega sem mannabein, fyrir utan tvö beinabrot. Um þau er ekki hægt að staðfesta annað en að þau eru trúlega leggjarbein eða rifbein. Ýtarlega beinaskráningu er að finna í Viðauka I.

Varðveisla

Varðveisla á beinunum frá Stóra-Sandfelli er einstaklega góð. Flest eru beinin heil og lítið er um eyðingu eða slit á barkarbeini (ytra beini).

Liðtenging eða samstæða beina

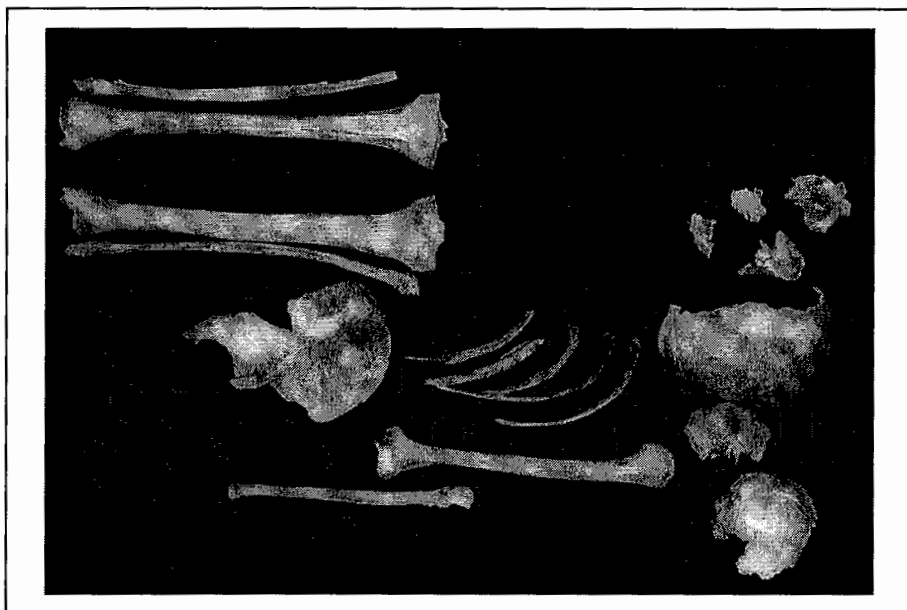Í sex tilvikum var hægt að tengja bein eða staðhæfa að þau ættu saman:

1. Öll höfuðbeinabrotin tengjast, og því er ein höfuðkúpa í safninu. og er hún úr fullvöxnum einstaklingi.

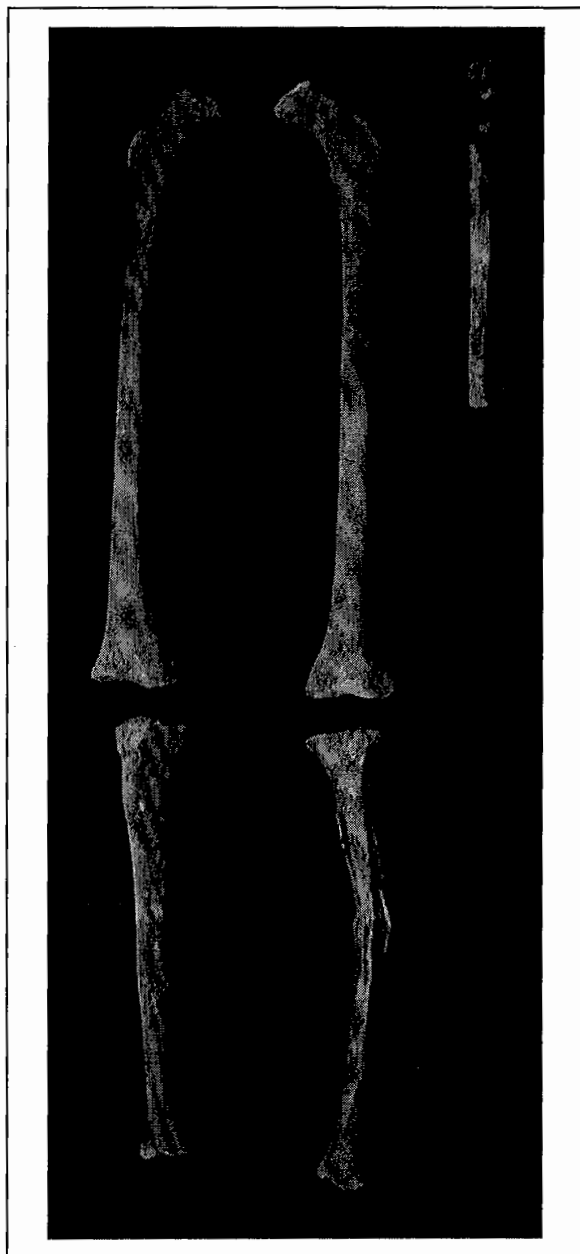
2. Vinstri upparmleggurinn (*humerus*) og ölnin (*ulna*) af fullvaxna einstaklingnum tengjast.
3. Bæði hægri og vinstri sköflungurinn (*tibia*) og dálkurinn (*fibula*) af fullvaxna einstaklingnum tengjast.
4. Hægri og vinstri sköflungarnir og dálkarnir af fullvaxna einstaklingnum eru samstæðir, ef borin er saman stærð, vöðvatengingar, varðveisla og litarháttur.
5. Bæði hægri og vinstri barnslærleggurinn (*femur*) og sköflungurinn tengjast
6. Hægri og vinstri barnslærleggirnir og sköflungarnir eru samstæðir ef borin er saman stærð, vöðvatengingar, varðveisla og litarháttur.

MNI

MNI (minimum number of individuals) er ákvarðað með því að telja algengasta beinið, sem í þessu tilviki eru vinstri öln og hægri og vinstri sköflungar, sem eru tveir talsins. Hér er þó hægt að komast að nákvæmari niðurstöðu. Ef litið er á stærð beina, vöðvatengingar, varðveisl, litahátt, aldursgreiningu og kyngreiningu fullvöxnu beinagrindunnar, má telja mjög líklegt að beininséu aðeins úr tveimur einstaklingum, fullorðnum manni (sjá mynd 1) og barni (sjá mynd 2).



Mynd 1. Karlmannsbeinagrindin frá Stóra-Sandfelli (mynd HG).



Mynd 2. Barnsbeinagrindin frá Stóra-Sandfelli
(mynd HG)

Kyn

Aðferðafræði

Enn hefur ekki fundist örugg aðferð til þess að kyngreina beinagrindur barna, og því var aðeins fullvaxna beinagrindin kyngreind. Til þess voru notaðar formfræðilegar athuganir á höfuðkúpu og mjaðmagrind (Schwartz, 1995; Buikstra & Ubelaker, 1994), og staðlar byggðir á mælingum frá Bass (1995) og Brothwell (1981).

Niðurstöður og umræður

Formfræðilegar athuganir á bæði höfuðkúpu og hægra mjaðmarbeini benda til þess að hvort tveggja sé úr karlmanni. Eina mælingin sem mögulegt var að gera til þess að fá upplýsingar um kyn var þvermál upparmshöfuðsins, sem var 50 mm, og beinið því trúlega úr karlmanni.

Allar niðurstöður benda því til þess að fullvaxna beinagrindin frá Stóra-Sandfelli sé karlkyns.

Aldur

Aðferðafræði

Aðferðir notaðar við að ráða aldur barns og fullorðins af beinagrindum eru mismunandi, þar sem að bein fullorðinna hafa hætt að vaxa. Því verður að nota aðrar

aðferðir við aldursgreiningu bein fullorðinna og eru þær ekki eins áræðanlegar og þær sem notaðar eru við barnsbeinagrindur.

Aldursgreining barnsbeinagrindarinnar byggðist á stigi sameiningar beina við liðhöfuð (Schwartz, 1995), og mælingar á leggjarbeinum bornar saman við staðla frá Hoppa (1992).

Aldursgreining fullorðinsbeinanna frá Stóra-Sandfelli byggðist á sameiningu sauma í höfuðkúpunni (Meindl & Lovejoy, 1985; Buikstra & Ubelaker, 1994). Einnig var beitt aðferð sem styðst við aldurstengdar breytingar á eyraflatinum (*auricular surface*) á spjaldbeininu (*iliac bone*) (Lovejoy *et al.*, 1985; Buikstra & Ubelaker, 1994).

Niðurstöður og umræður

Ekkert liðhöfuð á barnsleggjarbeinunum sem fundust á Stóra-Sandfelli hafði sameinast leggjunum. Þar sem að vantaði öll bein sem sameinast við yngri aldur er ekki hægt að staðhæfa neitt meira en að þau séu úr einstakling sem er yngri en 15 ára. Ef mælingar á hægri og vinstri lærlegg (361 mm, hægri; 364 mm, vinstri) og hægri sköflungi (281 mm), eru bornar saman við nútíma Evrópubúa, má telja líklegt að lífaldur hafi verið 10-11 ár.

Tenging sauma í höfuðkúpu fullvöxnu beinagrindarinnar sýnir að hún er úr manni sem var $42,9 \pm 10,8$ ára er hann lést. Aldursgreining á eyrafli spjaldbeinsins bendir til aldursins 40-44 ára. Því fellur fullvaxna beinagrindin frá Stóra-Sandfelli inn í flokkinn 'older middle adult' (36-45 ára).

Líkamshæð

Aðferðafræði

Ekki hafa verið þróaðar aðferðir til þess að reikna líkamshæð barna. Líkamshæð karlkyns beinagrindarinnar frá Stóra-Sandfelli var reiknuð út frá mælingum á leggjarbeinum samkvæmt stöðlum frá Trotter (1970).

Niðurstöður og umræður

Þau bein sem hægt var að mæla voru vinstri upparmsleggur (340 mm), vinstri sköflungur (374 mm) og vinstri öln (281 mm). Útreiknuð líkamshæð frá þessum upplýsingum er $175,7 \pm 2,6$ sm.

Meðfædd beinaeinkenni (non-metric traits)

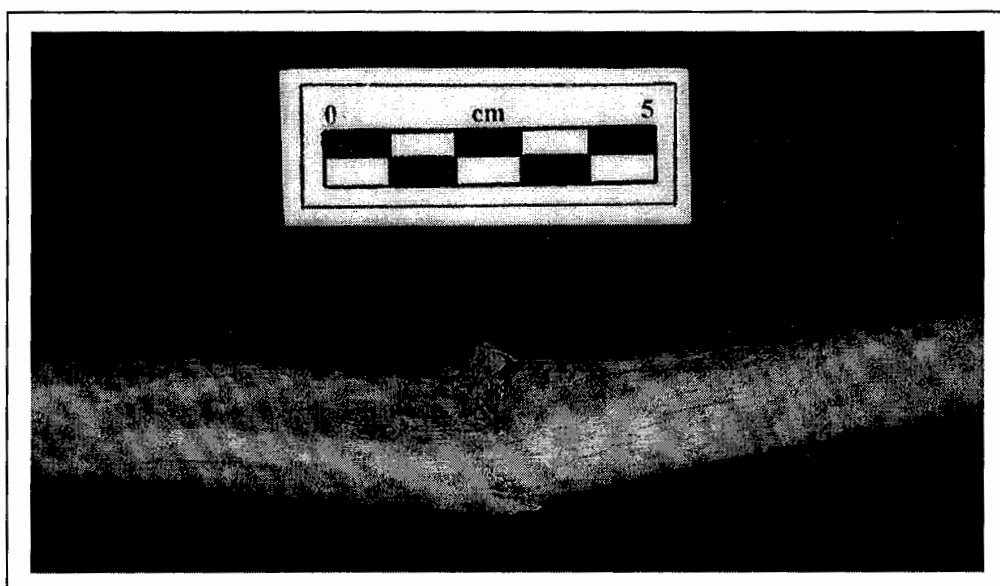
Meðfædd beinaeinkenni, eða non-metric traits, eru afbrigðilegar beinamyndanir sem hafa hvorki meinafræðilegar orsakir eða afleiðingar. Notagildi þeirra er að þau eru að einhverju leyti arfgeng, og því hægt að nota þau við athuganir á skyldleika á milli hópa (biodistance) þegar verið að rannsaka stór beinasöfn. Þar sem aðeins eru tveir einstaklingar í safninu frá Stóra-Sandfelli koma meðfædd beinaeinkenni ekki að notum við þessa rannsókn, en þau hafa verið skráð í Viðauka III svo hægt verði að vitna til þeirra í framtíðinni.

Meinafræði

Nákvæma lýsingu á meinafræðilegum breytingum í báðum beinagrindum er að finna í Viðauka IV.

Beinamyndunin á rifbeinum fullvöxnu beinagrindarinnar frá Stóra-Sandfelli er merki um gigtarbreytingar, sem er ekki óvenjulegt á beinagrindum í þessum aldursflokki. Nýja beinið, bæði hið gróna (lamellar) og virka (woven) á leggjarbeinunum er ekki nógu einkennandi (non-specific) til þess að greina þann sjúkdóm sem orsakaði þær, sérstaklega þar sem ekki verða séðar neinar aðrar meinafræðilegar breytingar sem gætu gefið frekari upplýsingar. Þessar beinamyndanir getur orsakast af sýkingu, næringaskorti eða meiðslum. Þegar dálkar eru beygðir er það oft tengt beinkröm eða beinmeyru (D vítamín skorti), en ómögulegt er að greina það hér án þess að styðjast við önnur einkenni sjúkdómanna.

Beinamyndunin á leggjum barnsbeinagrindarinnar eru einnig ekki einkennandi fyrir ákveðin sjúkdóm, og geta stafað af sýkingu, næringaskorti eða meiðslum. Vinstri sköflungur er brotinn, er svokallað green-stick brot, sem koma aðeins fyrir í beinum barna. Þá bognar beinið, og oftast koma bara litlar sprungur, sem liggja oft langsum eftir beininu (Ortner & Putschar, 1981), eins og sést í þessu tilfelli. Green-stick brot



Mynd 3. Barnsbeinagrindin. Green-stick brot á vinstra sköflungi (mynd HG)

gróa oft þannig að ekkert sést af brotinu. Í þessu tilviki hefur brotið hinsvegar ekkert gróið, og því hefur einstaklingurinn látist rétt eftir að leggurinn brotnaði. Vera má að brotið hafi leitt til dauða (perimortem trauma), og sé því annaðhvort hluti af meiri meiðslum sem ekki er hægt að greina þar sem að flest beinin úr beinagrindinni vantar, eða að sýking hafi komið í brotið sem leiddi til dauða.

Niðurstöður

Beinin frá Stóra-Sandfelli í Skriðdal eru úr tveimur einstaklingum, 10-11 ára gömlu barni og 36-45 ára gömlum karlmanni sem var $175,7 \pm 2,6$ sm á hæð. Hjá fullorðna mannum finnast einkenni um gigtarbreytingar á rifbeinum, og óeinkennandi beinabreytingar á sköflungum og dálkum. Barnið hefur einnig óeinkennandi beinabreytingar á lærleggjum og sköflungum. Einnig er green-stick brot á miðjum vinstri sköflungnum, sem gæti hafa leitt til dauða.

Summary in English

The commingled bone collection from Stóra-Sandfell in Skriðdalur contains 29 bones or bone fragments, 27 of which are identifiable as human, unearthed by construction work (for an inventory of the bones in the collection see Appendix (Viðauki) I). The bones are exceptionally well preserved, with little or no erosion of the cortical bone.

The minimum number of individuals (MNI) in the group is two, calculated using the left ulna and right and left tibiae. Studies of the size of both the bones and their muscle attachments, preservation, colour, age, and in the case of the adult skeleton, sex, revealed the bones to be that from two individuals, an older middle adult (36-45 years) male, with a stature of $175,7 \pm 2,6$ cm, and a juvenile, aged between 10 – 11 years at the time of death. For a visual inventory of the two skeletons, see Appendix II. Although of no relevance to the study carried out here, the presence or absence of non-metric traits was recorded for both individuals in Appendix III

Palaeopathological changes in the adult skeleton show degenerative arthritic changes on the ribs, and non-specific lamellar and woven bone formations on the tibia and fibula. The juvenile skeleton shows similar non-specific new bone formations on the femur and tibia. It also has a green-stick fracture of the middle third of the diaphysis of the left tibia, which shows no sign of healing, suggesting that it might be perimortem trauma, i.e. that it is the cause of death. This could have been due to more severe injury not seen here, as the greatest part of the skeleton is absent, or due to infection caused by the fracture. For a detailed recording of the palaeopathological changes seen on the skeletons from Stóra-Sandfell, see Appendix IV.

Heimildir

- Bass, W.M.
1995. *Human Osteology, a Laboratory and Field Manual*. (Special Publication No. 2 of the Missouri Archaeological Society: Columbia, MO).
- Berry, A.C. & Berry, R.J.
1967. Epigenetic Variation in the Human Cranium. *Journal of Anatomy* Vol.101: 361-379.
- Brothwell, D.R.
1981. *Digging up Bones*. (Oxford University Press: Oxford)
- Buikstra, J.E. & Ubelaker, D.H.
1994. *Standards for Data Collection from Human Skeletal Remains*. (Arkansas Archaeological Survey Research Series No. 44: Fayetteville, Ark).
- Finnegan, M.
1978. Non-Metric Variation of the Infracranial Skeleton. *Journal of Anatomy* Vol.125: 23-37.
- Guðrún Kristinsdóttir
1998. Munnlegar heimildir.
- Hoppa, R.D.
1992. Evaluating Human Skeletal Growth: an Anglo-Saxon Example. *International Journal of Osteoarchaeology* Vol.2: 275-288.
- Lovejoy, C.O, Meindl, R.S, Pryzbeck, T.R. & Mensforth, R.P.
1985. Chronological Metamorphosis of the Auricular Surface of the Ilium: a New Method for Determination of the Age at Death. *American Journal of Physical Anthropology* Vol.68: 15-28.
- Meindl, R.S. & Lovejoy, C.O.
1995. Ectocranial Suture Closure: A Revised Method for the Determination of Skeletal Age at Death Based on the Lateral-Anterior Sutures. *American Journal of Physical Anthropology* Vol.68: 57-66.
- Ortner, D.J. & Putschar, W.G.J.
1981. *Identification of Pathological Conditions in Human Skeletal Remains*. (Smithsonian Institution Press: Washington DC).
- Schwartz, J.H.
1995. *Skeleton Keys*. (Oxford University Press: New York).

Trotter, M.

1970. Estimation of Stature from Intact Long Limb Bones. Stewart, T.D. (ed.) *Personal Identification in Mass Disasters*. (National Museum of Natural History Smithsonian Institution: Washington, DC).

Viðauki I: Inventory for commingled bones

R = Right **L** = Left **M** = Midline **?** = Unsidable

1 = 75% present **2** = 25-75% present **3** = 25% present

PE = Proximal epiphysis

DE = Distal epiphysis

P1/3 = Proximal third of diaphysis

M1/3 = Middle third of diaphysis

D1/3 = Distal third of diaphysis

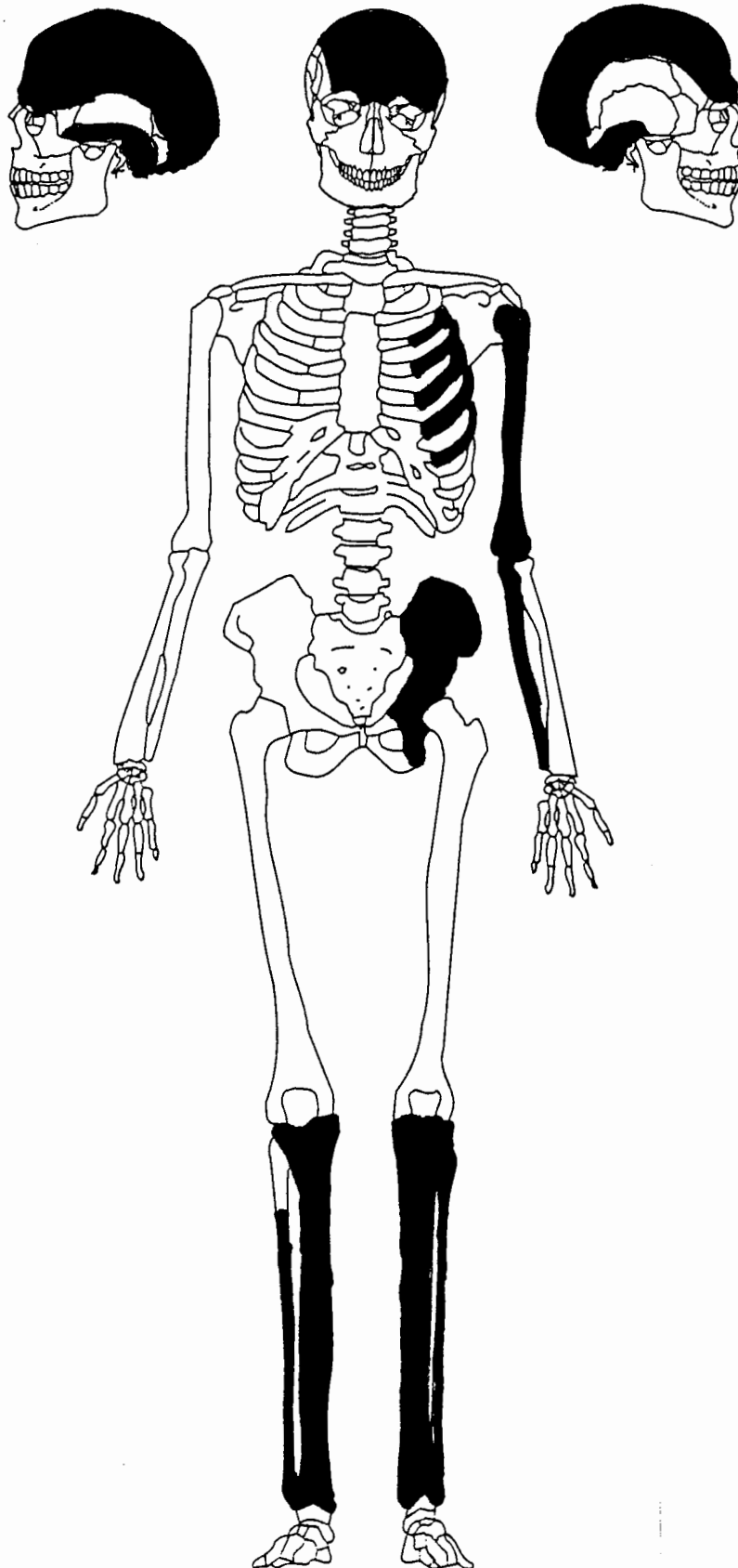
Ju = Juvenile (7-12) **Ad** = Adult **OmAd** = Older middle adult (36-45)

Commingled bones¹							
Bone	side	part	completeness	MNI	No.	age	sex
Frontal	M	--	1	1	--	OmAd	M
Parietal	R	--	2	1	--	OmAd	--
Parietal	L	--	1	1	--	OmAd	--
Occipital	M	--	1	1	--	OmAd	M
Temporal	R	--	2	1	--	Ad	M
Temporal	L	--	1	1	--	Ad	M
Sphenoid	M	--	3	1	--	Ad	--
Os coxae: ilium	R	--	1	1	--	OmAd	M
ischium	R	--	1	1	--	Ad	M
acetabulum	R	--	1	1	--	Ad	M
auric. surf.	R	--	1	1	--	OmAd	M
Ribs 3-10	L	--	2	--	5	Ad	--
Humerus	L	--	1	1	--	Ad	M
Ulna	L	--	1, 1	2	--	Ad, Ju	--
Femur	R	--	1	1	--	Ju	--
Femur	L	--	1	1	--	Ju	--
Tibia	R	--	1, 1	2	--	Ad, Ju	--
Tibia	L	--	1, 1	2	--	Ad, Ju	--
Fibula	R	d1/3	2	1	--	Ad	--
Fibula	L	--	1	1	--	Ad	--
Long bone / rib	?	--	3	?	3	--	--

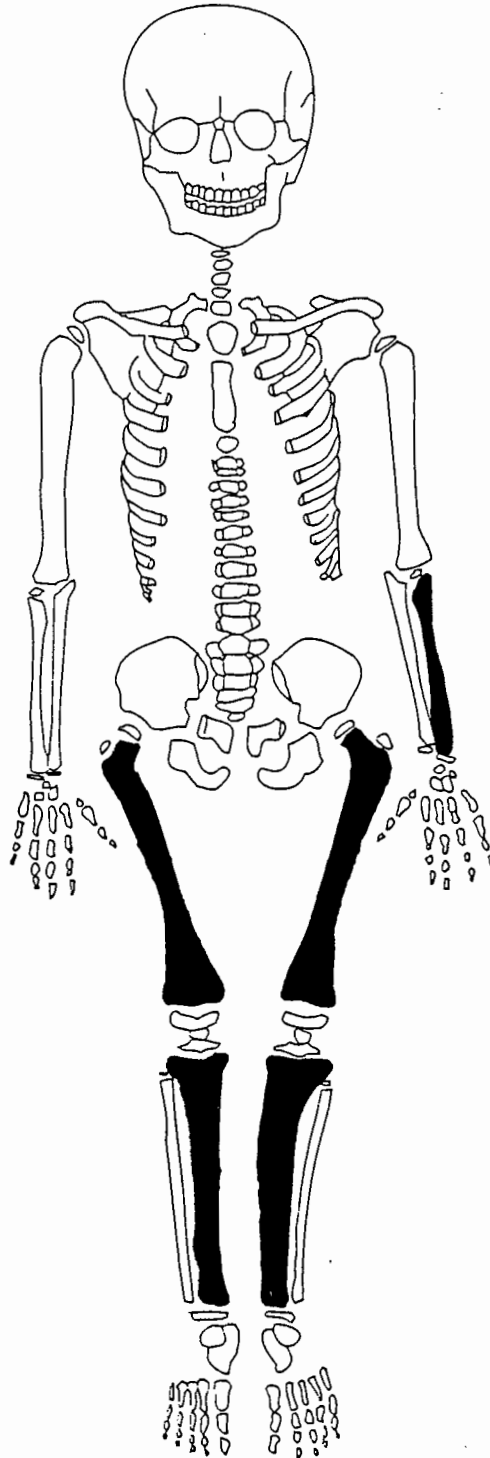
¹ after Buikstra & Ubelaker, 1994.

Viðauki II: Visual inventory

Adult skeleton. Bones present have been coloured in.



Juvenile skeleton. Bones present have been coloured in.



Viðauki III: Non-metric traits**Adult skeleton**

1 = Trait present

0 = Trait absent

X = Bone missing

Cranial non-metric traits²							
	Left	Mid	Rt		Left	Mid	Rt
Highest nuchal line	0	--	0	Posterior condylar canal open	0	--	0
Ossicle at lambda	--	1	--	Double condylar facet	0	--	0
Ossicle(s) in lambdoid suture	0	--	0	Precondylar tubercle	0	--	0
Parietal foramen	1	--	0	Double anterior condylar canal	1	--	1
Ossicle at bregma	--	0	--	Incomplete foramen ovale	X	--	X
Metopic suture	--	0	--	Open foramen spinosum	X	--	X
Ossicle(s) in coronal suture	0	--	0	Accessory lesser palatine foramen	X	--	X
Ossicle at pterion	X	--	X	Palatine torus	X	--	X
Fronto-temporal articulation	X	--	X	Maxillary torus	--	X	--
Ossicle at parietal notch	0	--	X	Absent zygomatico-facial foramen	X	--	X
Ossicle at asterion	0	--	0	Bridging of supraorbital notch	X	--	X
Auditory torus	0	--	0	Accessory supraorbital foramen	X	--	X
Foramen of Huschke	0	--	0	Anterior ethmoid foramen extrasutural	X	--	X
Mastoid foramen extrasutural	1	--	X	Posterior ethmoid foramen absent	X	--	X
Mastoid foramen absent	0	--	X	Accessory infraorbital foramen	X	--	X

² after Berry & Berry, 1967

1 = Trait present

0 = Trait absent

X = Bone missing

Post-cranial non-metric traits ³							
	Left	Mid	Rt		Left	Mid	Rt
Allen's fossa	X	--	X	Circumflex sulcus	X	--	X
Poirier's facet	X	--	X	Vastus notch	X	--	X
Plaque	X	--	X	Vastus fossa	X	--	X
Hypotrochanteric fossa	X	--	X	Emarginate patella	X	--	X
Exostosis in trochanteric fossa	X	--	X	Os trigonum	X	--	X
Third trochanter	X	--	X	Medial talar facet	X	--	X
Medial tibial squatting facet	0	--	0	Lateral talar extension	X	--	X
Lateral tibial squatting facet	0	--	0	Double inferior anterior talar facet	X	--	X
Supracondylid process	X	--	0	Double anterior calcaneal facet	X	--	X
Septal aperture	X	--	0	Absent anterior calcaneal facet	X	--	X
Acetabular crease	0	--	X	Peroneal tubercle	X	--	X
Sternal foramen	--	X	--	Double atlas facet	X	--	X
Accessory sacral facet(s)	0	--	X	Posterior atlas bridging	X	--	X
Aeromial articular facet	X	--	X	Lateral atlas bridging	X	--	X
Bridging of suprascapular notch	X	--	X	Transverse foramen bipartite	X	--	X

³ after Finnegan, 1978

Juvenile skeleton

1 = Trait present

0 = Trait absent

X = Bone missing

Cranial non-metric traits⁴							
	Left	Mid	Rt		Left	Mid	Rt
Highest nuchal line	X	--	X	Posterior condylar canal open	X	--	X
Ossicle at lambda	--	X	--	Double condylar facet	X	--	X
Ossicle(s) in lambdoid suture	X	--	X	Precondylar tubercle	X	--	X
Parietal foramen	X	--	X	Double anterior condylar canal	X	--	X
Ossicle at bregma	--	X	--	Incomplete foramen ovale	X	--	X
Metopic suture	--	X	--	Open foramen spinosum	X	--	X
Ossicle(s) in coronal suture	X	--	X	Accessory lesser palatine foramen	X	--	X
Ossicle at pterion	X	--	X	Palatine torus	X	--	X
Fronto-temporal articulation	X	--	X	Maxillary torus	--	X	--
Ossicle at parietal notch	X	--	X	Absent zygomatico-facial foramen	X	--	X
Ossicle at asterion	X	--	X	Bridging of supraorbital notch	X	--	X
Auditory torus	X	--	X	Accessory supraorbital foramen	X	--	X
Foramen of Huschke	X	--	X	Anterior ethmoid foramen extrasutural	X	--	X
Mastoid foramen extrasutural	X	--	X	Posterior ethmoid foramen absent	X	--	X
Mastoid foramen absent	X	--	X	Accessory infraorbital foramen	X	--	X

⁴ After Berry & Berry, 1967

1 = Trait present

0 = Trait absent

X = Bone missing

Post-cranial non-metric traits ⁵							
	Left	Mid	Rt		Left	Mid	Rt
Allen's fossa	0	--	0	Circumflex sulcus	X	--	X
Poirier's facet	0	--	0	Vastus notch	X	--	X
Plaque	0	--	0	Vastus fossa	X	--	X
Hypotrochanteric fossa	1	--	1	Emarginate patella	X	--	X
Exostosis in trochanteric fossa	0	--	0	Os trigonum	X	--	X
Third trochanter	1	--	1	Medial talar facet	X	--	X
Medial tibial squatting facet	X	--	X	Lateral talar extension	X	--	X
Lateral tibial squatting facet	X	--	X	Double inferior anterior talar facet	X	--	X
Supracondylid process	X	--	X	Double anterior calcaneal facet	X	--	X
Septal aperture	X	--	X	Absent anterior calcaneal facet	X	--	X
Acetabular crease	X	--	X	Peroneal tubercle	X	--	X
Sternal foramen	--	X	--	Double atlas facet	X	--	X
Accessory sacral facet(s)	X	--	X	Posterior atlas bridging	X	--	X
Acromial articular facet	X	--	X	Lateral atlas bridging	X	--	X
Bridging of suprascapular notch	X	--	X	Transverse foramen bipartite	X	--	X

⁵ after Finnegan, 1978

Viðauki IV: Pathology

Adult skeleton

- **Bone:** Ribs 3-10 (x2).
- **Condition:** Sternal end broken postmortem.
- **Abnormality:** Osteophyte formation on the articular part of the tubercle.

- **Bone:** Right & left tibia.
- **Condition:** Both are complete although the anterior portion of the right one is dry and cracked.
- **Abnormality:** Well healed lamellar bone formation on diaphysis, slightly thicker at the proximal metaphysis, with slight spur formation (c. 2mm) on the proximal lateral side.

- **Bone:** Right & left fibula.
- **Condition:** The proximal metaphysis is broken postmortem, while the distal one is fragmented on the right fibula. The left one is complete although there is slight damage to both metaphyses.
- **Abnormality:** There are slight lamellar bone formations on the diaphysis, as well as patches of woven bone. Both are bowed medially so that the shaft touches the tibia.

Juvenile skeleton

- **Bone:** Right & left femur.
 - **Condition:** Both are complete, although the unfused epiphyses and greater and lesser trochanters are absent postmortem.
 - **Abnormality:** Healed lamellar bone formations on the posterior portion of the diaphyses.
-
- **Bone:** Right tibia.
 - **Condition:** Complete, although the unfused epiphyses are absent postmortem.
 - **Abnormality:** Slight lamellar bone formation on the posterior and lateral parts of the diaphysis.
-
- **Bone:** Left tibia.
 - **Condition:** Complete, although the unfused epiphyses are absent postmortem, and there is some postmortem cracking around the fracture.
 - **Abnormality:** Slight lamellar bone formation on the posterior and lateral parts of the diaphysis. There is a green-stick fracture midshaft (middle 1/3) of diaphysis, suggestive of a perimortem break, as there is no healing of the fracture. There is complete apposition of the fracture, but there is some malalignment with medial displacement at an angle of 21° (NB the angle of displacement is measured from the bone itself, not a radiograph). There is some fracturing/splintering of the bone on its lateral side, however there is some postmortem damage to that area, which makes it difficult to determine the extent.